



anses

Fièvre catarrhale ovine

Signes cliniques

- Signes cliniques locaux : la tête
 - la cavité buccale : ulcères sur les gencives et la face interne des lèvres, hypersalivation importante.



- Signes cliniques locaux : la tête
 - la cavité buccale : ulcères sur les gencives et la face interne des lèvres, hypersalivation importante.



G. BOSQUET SNGTV

- Signes cliniques locaux : la tête
 - la cavité buccale : ulcères sur les gencives et la face interne des lèvres, hypersalivation importante.



G. BOSQUET SNGTV

- Signes cliniques locaux : la tête
 - œdème de la face : œdème des lèvres, de l'auge, de la langue, des paupières, des oreilles.



- Signes cliniques locaux : la tête
 - œdème de la face : œdème des lèvres, de l'auge, de la langue, des paupières, des oreilles.



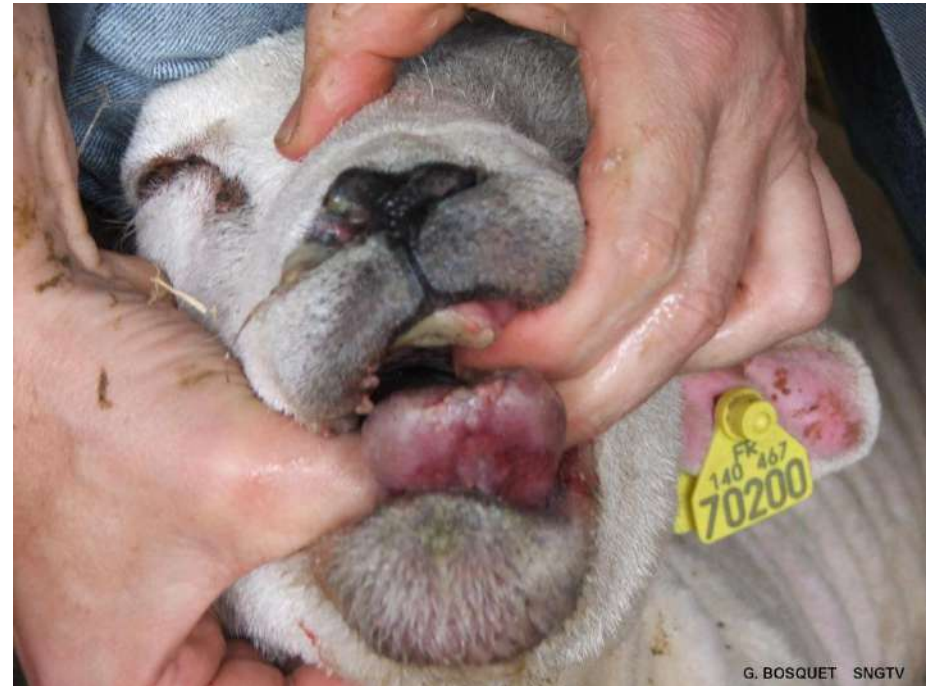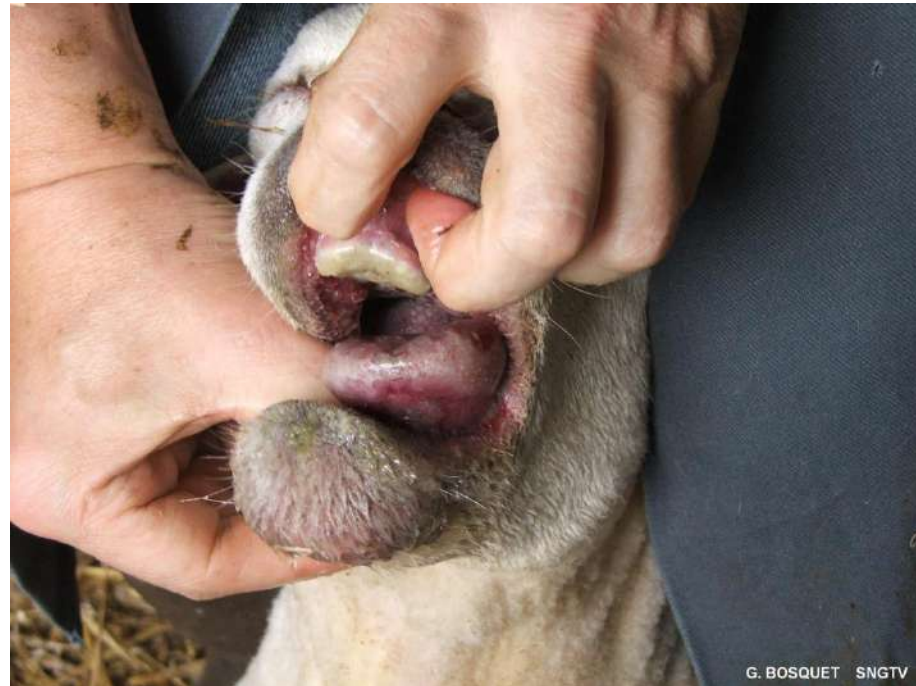- Signes cliniques locaux : la tête
 - œdème de la face : œdème des lèvres, de l'auge, de la langue, des paupières, des oreilles.



G. BOSQUET SNGTV

OVINS

- Signes cliniques locaux : la tête
 - Cyanose de la langue (langue bleue)



- Signes cliniques locaux : les membres
 - Boiteries, œdème des membres, congestion des bourrelets coronaires, myosite.



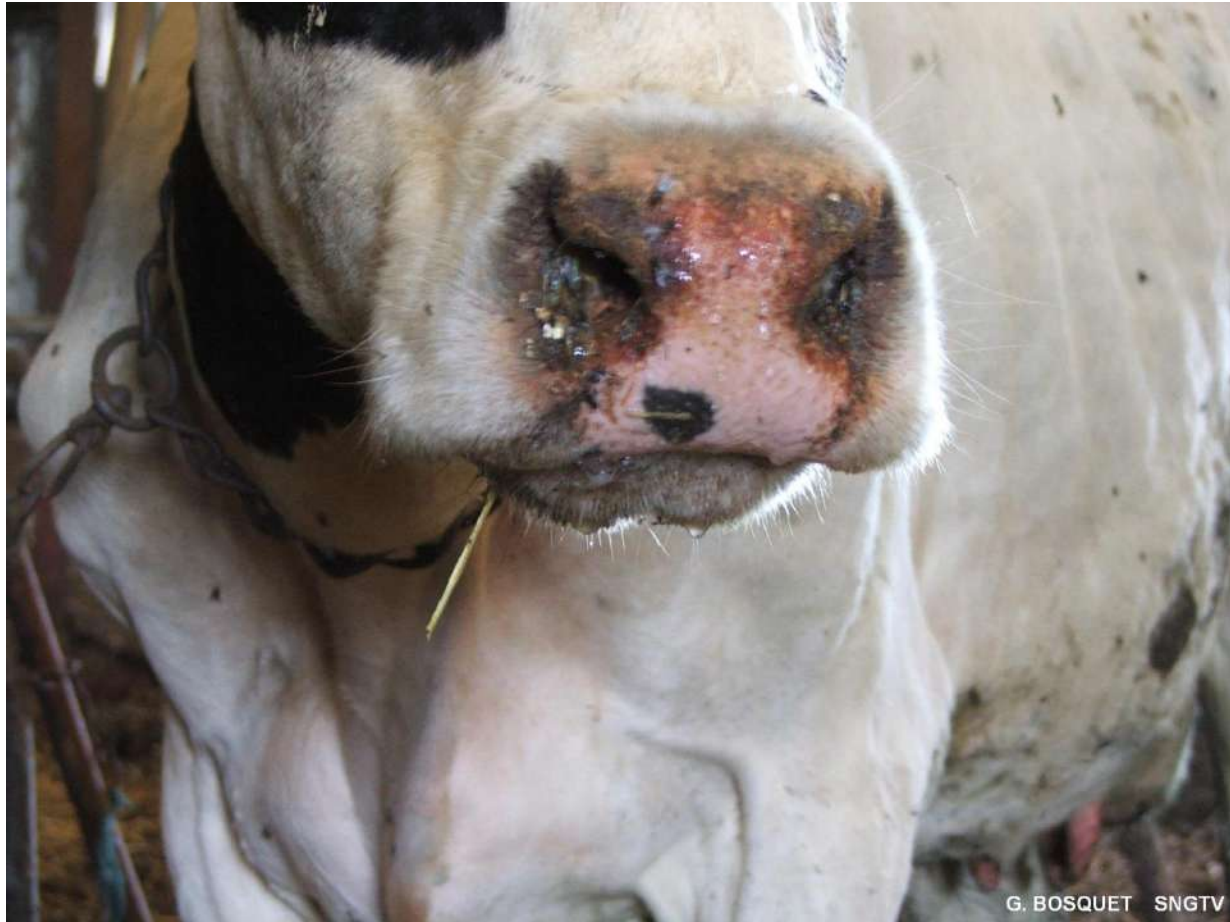OVINS

- Signes cliniques généraux :
 - hyperthermie (42° C), abattement, anorexie, amaigrissement.



BOVINS (BTV-8)

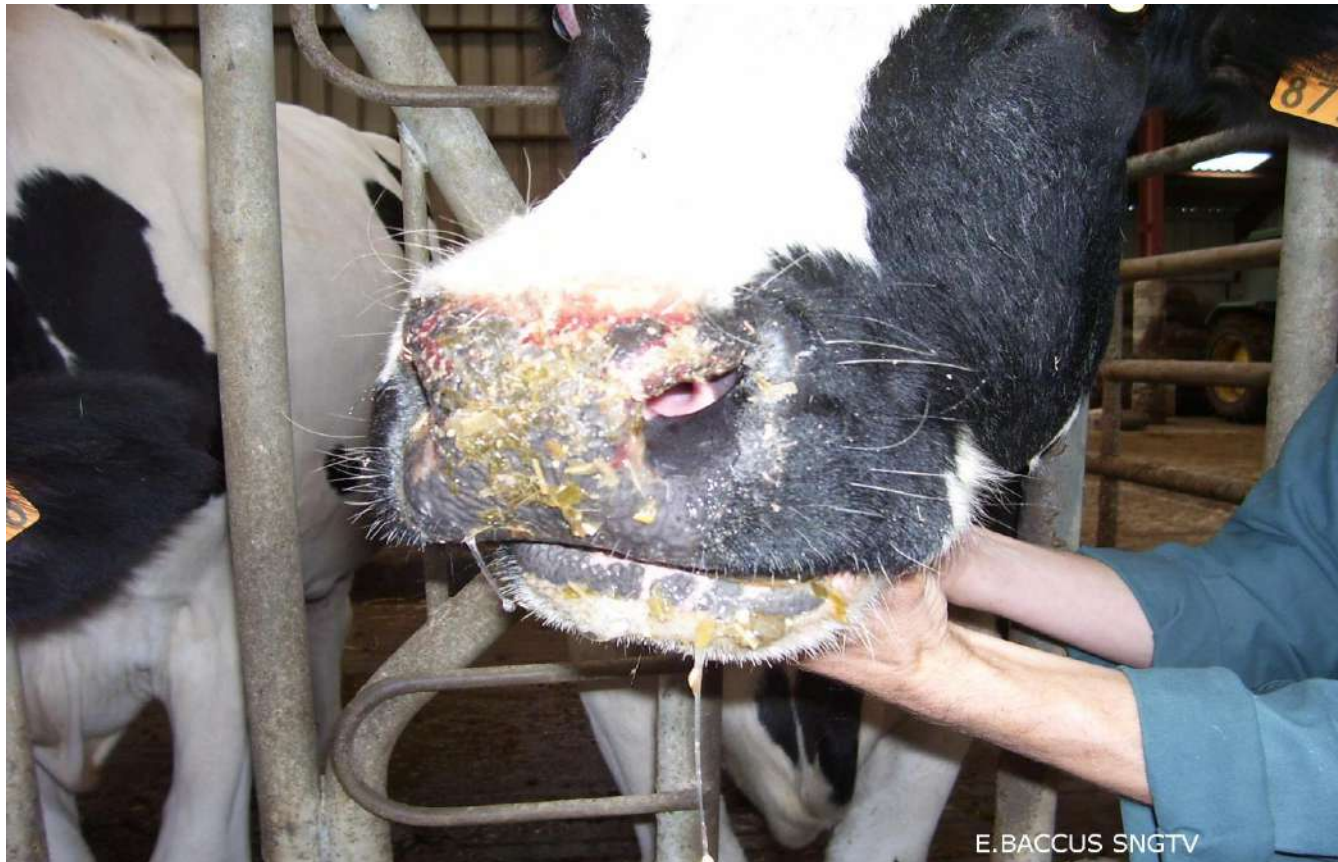- Signes cliniques locaux :
 - Mufle : lésions ulcéreuses, nécrotiques, croûtes.



G. BOSQUET SNGTV

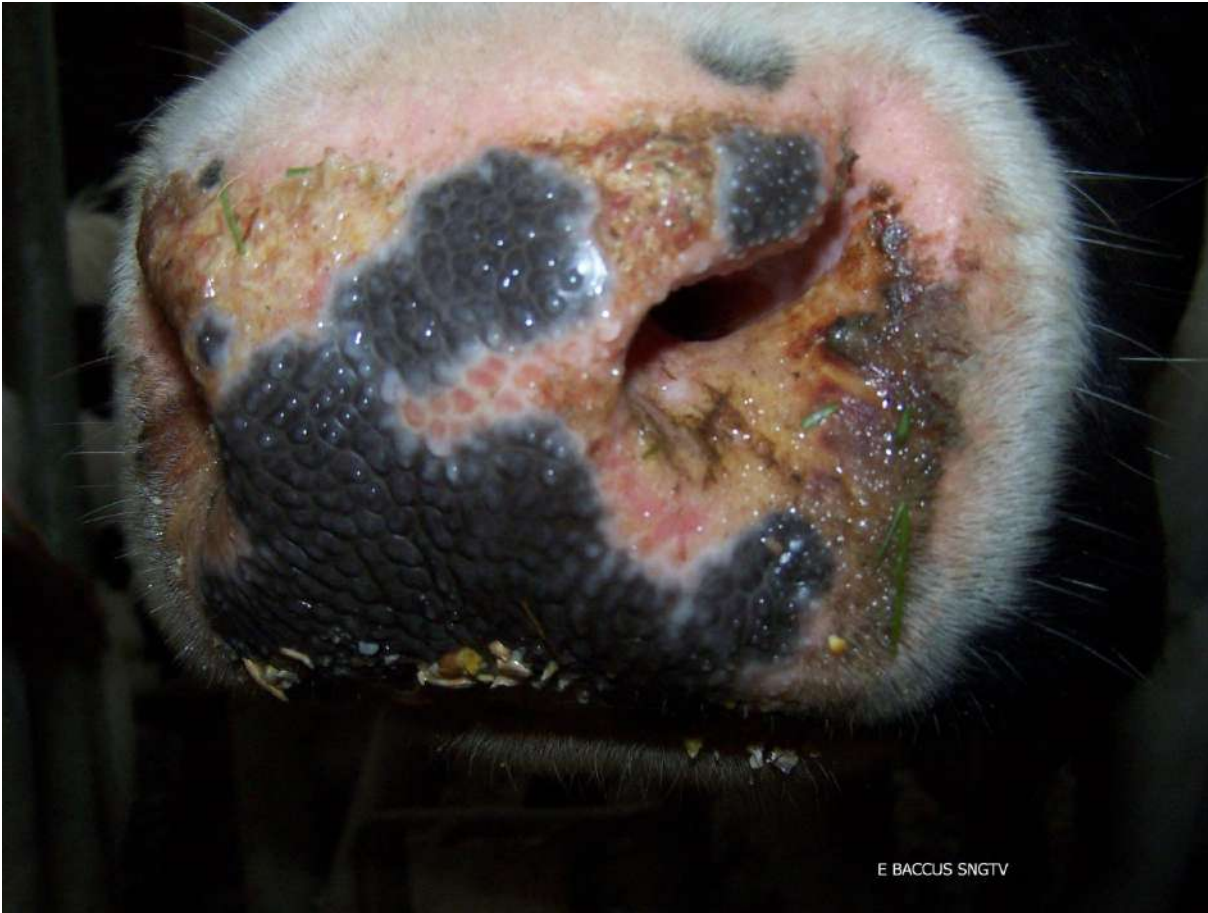BOVINS (BTV-8)

- Signes cliniques locaux :
 - Mufle : lésions ulcéreuses, nécrotiques, croûtes.




BOVINS (BTV-8)

- Signes cliniques locaux :
 - Mufle : lésions ulcéreuses, nécrotiques, croûtes.



BOVINS (BTV-8)

- Signes cliniques locaux :
 - Naseaux : lésions ulcéreuses sur et à l'entrée des narines, jetage muco-purulent.



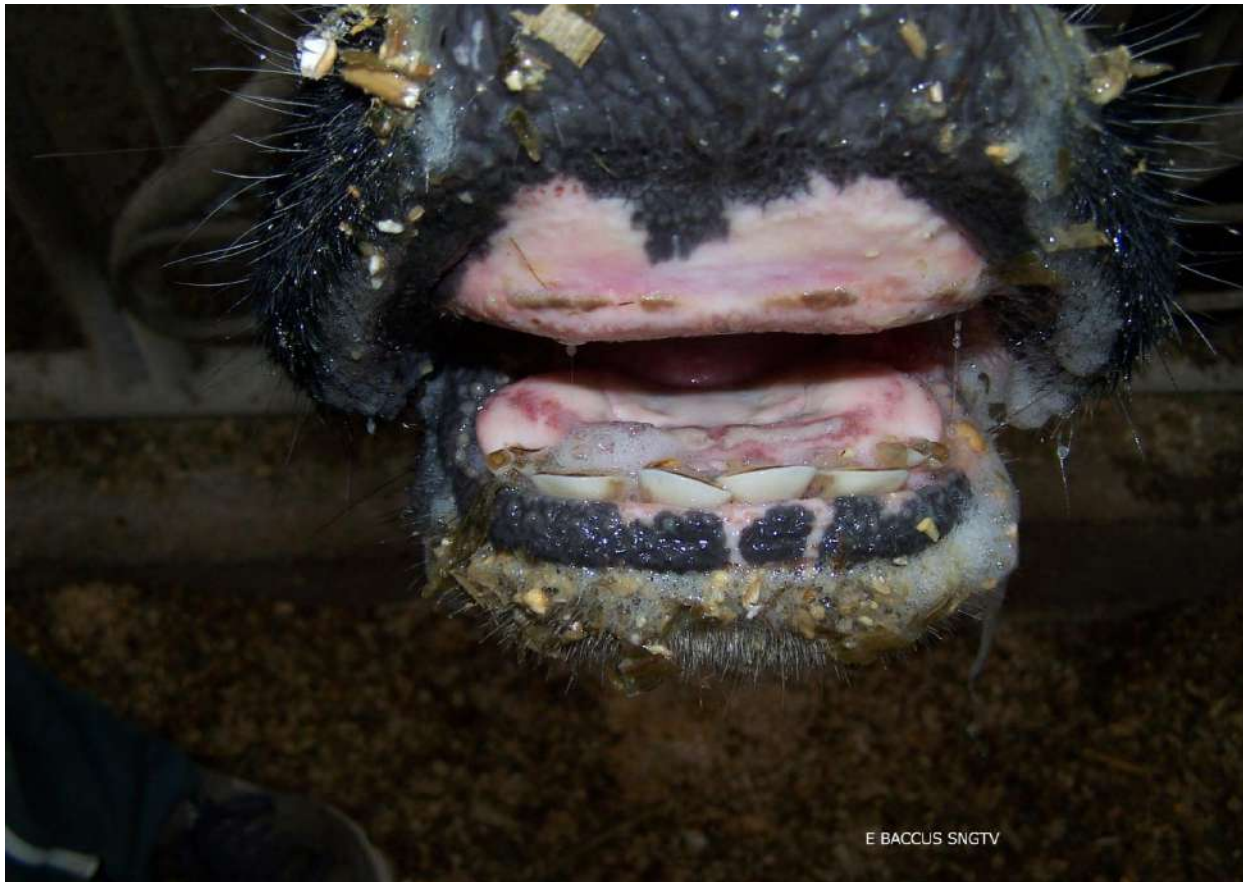G. BOSQUET SNGTV



anses

BOVINS (BTV-8)

- Signes cliniques locaux :
 - Cavité buccale : ulcères sur la langue, les gencives, parfois hypersalivation.



E BACCLUS SNGTV

BOVINS (BTV-8)

- Signes cliniques locaux :
 - Membres : œdèmes au niveau du bas des membres, faiblesse musculaire, boiterie.

